Ein Fall

von

Sarkom des Ligamentum pectinatum iridis.

(Aus dem histologischen Laboratorium der
Kgl. Universitäts-Augenklinik München.)

Inaugural-Abhandlung

der

medizinischen Fakultät

zu München

vorgelegt von

Franz Xav. Kraus
z. Z. Einj.-Freiw. Arzt im k. b. 1. Feldartillerie-Regt. P. R. L.

München 1903.
Kgl Hof-Buchdruckerei Kastner & Callwey, München.

Ein Fall

von

Sarkom des Ligamentum pectinatum iridis.

(Aus dem histologischen Laboratorium der
Kgl. Universitäts-Augenklinik München.)

Inaugural-Abhandlung

der

medizinischen Fakultät

zu München

ACAD. LUGD. BAT. BIBL.

vorgelegt von

Franz Xav. Kraus

z. Z. Einj.-Freiw. Arzt im k. b. 1. Feldartillerie-Regt. P. R. L.

München 1903.

Kgl. Hof-Buchdruckerei Kastner & Callwey, München.

Gedruckt mit Genehmigung der medizinischen Fakultät der Universität München.

Referent: Herr Professor Dr. O. Eversbusch.

Herrn Geheimrat

Prof. Dr. W. von Christ

in

dankbarer Verehrung

gewidmet.

Digitized by the Internet Archive
in 2026

https://archive.org/details/IA41552320_0178

Am 23. März 1901 kam Frau Johanna H., 68 Jahre alt, in die Augenklinik des Herrn Professor Eversbusch mit der Angabe, dass sie seit anfangs November 1900 im rechten Auge einen braunen, anfangs stecknadelkopfgrossen Fleck an der Stelle bemerke, wo das Weisse des Auges (Sclera) ins Blaue (Iris) übergehe; der Fleck sei seitdem allmählich grösser geworden. Früher sei sie nie augenleidend gewesen. Dass das Sehvermögen und das Blickfeld auf dem rechten Auge kleiner sei als auf dem linken, habe sie bisher nicht bemerkt, da sie nie versucht habe, mit dem einen Auge, unter Schliessung des anderen, zu sehen. Tränenträufeln, Anfälle von Augenschmerzen und Schlechtsehen waren nicht bemerkt worden. Vollkommen negativ fällt die Anamnese aus betreffs Aetiologie des Leidens und Heredität in Ascendenz und Descedenz.

Status praesens: Kräftige Arbeiter-Frau von gutem Ernährungszustand, ziemlich starkem Fettpolster, gesunder Gesichtsfarbe und vollständig befriedigendem Allgemeinbefinden. Brust- und Bauchorgane ohne krankhaften Befund. Keinerlei Drüsenschwellungen nachweisbar. Die Augenuntersuchung ergibt: Fehlen äusserer Reizerscheinungen beiderseits. Die Regenbogenhaut beider Augen ist hellblau.

Das linke Auge ist, abgesehen von einer Cataracta incipiens nach Aussehen und Funktion in Ordnung. Sehschärfe $^{6}/_{15}$ mit + 1 D; N_1. mit + 5 D.

Am rechten Auge sind die Lider ohne Besonderheiten, das Auge selbst nach Beweglichkeit und Tension normal. Conjunctiva tarsi et bulbi leicht iniciert. Episclerale Gefässe nicht geschlängelt oder gestaut. Hornhaut vollkommen klar wie am linken Auge, gut spiegelnd, nicht matt, normal gewölbt. Die Empfindlichkeit der Hornhaut ist nicht herabgesetzt.

Anmerkung: Die eingeklammerten Ziffern im Text beziehen ſich auf das Litteraturverzeichnis am Schluss.

Vorderkammerwasser klar. Die nasalwärts normal tiefe Vorderkammer wird temporal unten vollständig ausgefüllt durch eine der Iris, der Iriswurzel und dem Kammerwinkel aufsitzende erbsengrosse, hellgelbbraune Geschwulst, die in ihren unteren zwei Dritteln den unteren temporalen Teil der Hornhaut-Hinterfläche erreicht, ihr anliegt und entsprechend dieser Anlagerung glatt und leicht abgeplattet ist. Das obere Drittel der Geschwulst-Vorderfläche erreicht die Hornhauthinterfläche nicht mehr, die pupillare Oberfläche der Geschwulst ragt frei in die Vorderkammer. Auf dem Tumor sieht man als rote Linien einzelne oberflächlich liegende Gefässe verlaufen, von denen hauptsächlich ein vom temporalen Ende des horizontalen Hornhautdurchmessers ausgehendes Gefäss auffällt, das in annähernd horizontalem Verlaufe sich in zwei leicht geschlängelte Aestchen teilt, welche in den Rinnen zwischen den kleinen Geschwulsthöckern verschwinden. Gegen die Pupille zu zeigt sich nämlich die Geschwulst vielfach kleinhöckerig und uneben. Sie bedeckt die ganze Breite der Regenbogenhaut, ragt weit in das Pupillargebiet und nimmt ungefähr die Hälfte der Pupille ein. Letztere ist also nicht kreisförmig rund, sondern wird vom Tumor temporal geradlinig begrenzt und halbkreisförmig gemacht, wobei die Schenkel der Iris kolobomatös verzogen sind und hinter der Geschwulst verschwinden. Die Pupillen beider Augen sind gleich weit, d. h. die Iris des rechten Auges ist, soweit sichtbar, nicht kontrahiert. Selbst in der nächsten Umgebung der Geschwulst ist die Pupillenreaction gut erhalten. Im übrigen finden sich auf der Iris noch einige Naevi pigmentosi. Eine Atropin-Einträuflung wird unterlassen wegen der Gefahr eines glaukomatösen Anfalles. Die Linse befindet sich scheinbar in normaler Lage, ist nur wenig getrübt und noch durchsichtig. Am Corpus ciliare sind mit dem Augenspiegel keine Veränderungen wahrzunehmen. An dem schwer zu sehenden Augenhintergrunde ist ebenfalls nichts Auffälliges zu entdecken. Sehschärfe mit freiem Auge: Fingerzählen auf 5 m, + 1,0 D. = $^5/_{15}$; N_1 mit 5,0 D, in 20 cm Entfernung.

Angesichts des Aussehens und des Wachstums der Geschwulst waren differentialdiagnostische Erwägungen, betreffs Tuberculom, Gumma etc., bald erledigt.

Die Diagnose lautete: Ziemlich rasch wachsendes, primäres Irissarkom (vielleicht Leukosarkom), noch im ersten Stadium befindlich, compliciert mit beginnendem Altersstaar.

Eine Entfernung der Geschwulst durch Iridektomie kam nicht in Frage, da die Geschwulst zu gross und bei dem Sitz im Kammerwinkel eine Beteiligung des Ciliarkörpers nicht auszuschliessen war.

Am 26. März wurde in Chloroform-Narkose die Enucleation vorgenommen und dabei der Sehnerv möglichst tief hinten durchtrennt. Der Sehnervenstumpf am Bulbus wies bei der Besichtigung an der Durchschnittsstelle keine makroskopisch sichtbaren melanotischen Veränderungen auf. Sofort aber trat starke Blutung und Collaps ein (wohl wegen der tiefen Durchschneidung des Opticus bei vorhandener Arteriosklerose). Die Augenhöhle wurde tamponiert und ein Compressivverband angelegt. Von dem Collaps erholte sich die Patientin in den nächsten Tagen langsam. Die Heilung verlief reizlos, ohne Complication, und am 13. April konnte eine gut sitzende Prothese eingelegt und die Patientin in die Heimat entlassen werden.

Im Mai 1903 (also 26 Monate nach der Operation) wurde die jetzt 70jährige Patientin vom Verfasser aufgesucht, die Augenhöhle und die Narbe in Ordnung gefunden; die Prothese sass noch gut. Im linken Auge waren die kataraktösen, speichenartigen Trübungen bei seitlicher Beleuchtung mit blossem Auge zu sehen. Patientin liest noch feinsten Druck. Symptome von Metastasen lassen sich in keiner Weise entdecken. Subjektiv völliges Wohlbefinden.

Makroskopische Untersuchung: Nachdem der frisch herausgenommene Augapfel zwölf Stunden in zehnprozentigem Formol gehärtet, wurde er nach kurzem Auswaschen durch Alkohol in steigender Concentration entwässert, darauf 4 Monate in Alkohol aufbewahrt und dann durch Aequatorialschnitt in eine

vordere und eine hintere Hälfte zerlegt. Bulbus nach Form und Dimensionen ziemlich unverändert. Auf der Vorderfläche der Iris sieht man bei der jetzt vorgenommenen Lupen-Untersuchung durch die gleichmässig getrübte Hornhaut hindurch temporal unten die schon oben beschriebene circumscripte, halbkugelige, breitbasige, erbsengrosse Geschwulst. Der Tumor selbst konnte nach besagter Halbierung nicht genauer besichtigt werden, als dies schon durch die Untersuchung vor der Operation geschehen war. Die Hinterfläche des Iris ist gleichmässig braunschwarz, zeigt bei Lupenvergrösserung feinste radiäre und zirculäre Streifung. Die Irisscheibe hat ihre runde Gestalt gewahrt, im unteren äusseren Quadranten ist die Iris wie auch die Linse stark nach hinten ausgebuchtet durch den Tumor, der jedoch an der Irishinterfläche die fein-radiäre Streifung nicht ganz zu vernichten vermochte. Das Pigmentblatt der Iris scheint vollständig erhalten zu sein (bei Lupenvergrösserung), es geht unverletzt auf das Corpus ciliare über. Der Tumor ist von hinten her nicht zu sehen, hat jedoch das Gewebe der Linse am Aequator usuriert und ist demgemäss an dieser Stelle nur von der leeren Linsenkapsel bedeckt. Die bernsteingelbe, perlmutterglänzende Linse zeigt deutlich radienartige Streifung. Linsenstern schön zu sehen. Am Rande der Linse unterscheidet man deutlich die Substanz der Linse von der Substanz der Kapsel. Verwachsungen oder Exsudate sind nicht wahrzunehmen. Der Orbiculus ciliaris ist überall gleichbreit. Die Processus cil. sind nach Zahl und Grösse normal. Die Ora serat. ist als sägenförmig fein gezackte Linie ohne makroskopische Veränderung zu sehen. Netzhaut, Aderhaut, Lederhaut, Sehnerven-Excavation ohne Auffälligkeiten. Macula lutea an normaler Stelle schön sichtbar, ohne krankhaften Befund. Mit der Lupe lassen sich im hinteren Augenabschnitte keine Disseminationsherde nachweisen. Venae vorticosae ohne Besonderheiten. Die Gefässe der Retina sieht man als rote, feine Stränge nach vorne ziehen. Arterien und Venen deutlich zu unterscheiden.

Mikroskopische Untersuchung: Nach Einbettung und Härtung in Celloidin wurde der Augapfel mit dem Mikrotom in sagittal-schief-verticale Serienschnitte zerlegt und besonders die vordere Bulbushälfte vollständig verarbeitet und nach verschiedenen Methoden gefärbt. Bei Anfertigung der Schnitte bot sich auch ein Einblick in das Innere der Geschwulst. Dieselbe ist von gleichmässig gelber Farbe. Gefässdurchschnitte sind makroskopisch nicht zu sehen. Die Geschwulst hat etwa Grösse und Gestalt der Linse; ihr grösster Durchmesser ist 8 mm.

Was die histologische Textur des Tumors anlangt, so sehen wir im Mikroskop das Bild eines gleichmässig sehr schwach pigmentierten, gefässarmen, kleinzelligen Spindelzellen-Sarkoms. Bei schwacher Vergrösserung tritt deutlich eine lobuläre Anordnung des Tumors hervor, jedoch bestehen keine eigentlichen Septa oder grössere Gerüstbalken, es existieren vielmehr die verschiedensten Uebergänge. Das Bild ist dem eines Nervendurchschnittes ähnlich und kommt dadurch zu stande, dass zwischen grösseren Zellkomplexen Stränge von pigmentierten Zellen verlaufen, die in ihrer Gestalt an die grossen verzweigten, vieleckigen Pigmentzellen des corpus ciliare erinnern. Die Spindelzellen sind gleichmässig verteilt, ohne Bildung abgrenzbarer Herde. Man kann die Geschwulst deshalb als „einfaches" Sarcom bezeichnen. Die Spindelzellen sind kurz, im ganzen Tumor annähernd gleich gross, dicht gedrängt, verlaufen nach verschiedenen Richtungen und sind deshalb in den Schnitten bald schräg, bald quer getroffen. Sie sind durchweg pigmentlos. Die Kerne der Sarkomzellen sind alle gleichgross, wenig granuliert, meist fast ganz homogen. Kernkörperchen wurden in den Kernen der Sarcomzellen nicht gesehen.

Ueber die Pigmentierung der Geschwulst ist zu bemerken, dass neben den eigentlichen Spindelzellen, die nur Protoplasma und einen länglichen Kern, aber kein Pigment enthalten, auch spärliche, meist doppelt oder mehrfach so grosse, runde oder vieleckig verzweigte Zellen vorkommen, welche das meist grobkörnige

hellbraune Pigment führen. Manchmal fliesst das Pigment in den Zellen auch zu grösseren dunkelbraunen Tropfen zusammen. Oefters sind diese Pigmentzellen auch länglich und haben scharf gezeichnete Zellwände. Das Zentrum der Geschwulst ist etwas pigmentärmer, wohingegen in der Peripherie der Geschwulst und um die Blut führenden Hohlräume (Gefässe) herum die Pigmentzellen hinsichtlich Zahl und Pigmentgehalt etwas mehr hervortreten. Dabei ist aber die Anordnung der Pigmentzellen stets unregelmässig, nie konzentrisch. Das Protoplasma der Pigmentzellen ist nicht nur teilweise, sondern meist vollständig mit Pigment erfüllt. Zellkerne sind unter der Pigment-Ueberfüllung nicht mehr zu sehen. Solange die Pigmentzellen einzeln und in dünner Schicht liegen, sind sie hellgelbbraun, wo sie dichter liegen dunkelbraun, oft schwarz. Extrazelluläres Pigment kommt nicht vor.

Da wo die Geschwulst der Hornhauthinterfläche anliegt und abgeplattet wird, ist das Gewebe comprimiert, die Pigmentzellen näher an einander gedrängt und das Gewebe erscheint dunkler.

Der Tumor hat keine Spur einer Hülle.

Gefässe innerhalb des Tumors sind sehr spärlich vorhanden, haben eine ganz dünne, zarte, aus Bindegewebe bestehende Wand und keine Muskulatur. Dies trifft auch zu bei den klinisch schon beobachteten und auf dem beigegebenen Bilde sichtbaren Gefässen auf der Geschwulstoberfläche. Oft ist eine Gefässwand kaum zu sehen, das Blut scheint frei in den Gewebslücken zirkuliert zu haben, und es liegen nur Hohlräume vor, welche mässig gefüllt sind mit roten Blutkörperchen. Lymphe führende Hohlräume wurden nicht gesehen. Die Gefässe haben meist auffallend weites Kaliber. In den Gefässen und somit im Kreislaufe finden sich keine Pigment- und keine Geschwulstzellen, weder in den Gefässen des Tumor noch in denen der Iris und des Corpus ciliare.

Zufällige Befunde im Tumor sind nicht zu verzeichnen. Es wurde vergeblich gefahndet nach Verknöcherungen, Verknorpelungen und anderen Zeichen von

regressiver Metamorphose, nach Hämorrhagien und Hämatoidinkrystallen; keine Höhlenbildungen und keine nekrotischen Partien. Die Struktur ist allenthalben gut erhalten.

Die makroskopisch auf der Geschwulstoberfläche beobachteten Höckerchen zeigen im Mikroskop wiederum feinste Knospen, so dass die Geschwulst rosenkohlartig in die Vorderkammer wächst. An diesen feinsten Knospen ragen wieder Spindelzellen stachelartig ins Freie. Ueber die Lebenstätigkeit der Geschwulstzellen, wie Formveränderungen oder Multiplicität der Kerne, Mitosenbildung, Zellen mit Furchung oder Einschnürung in der Mitte lässt sich nichts nachweisen. Die Zellen sind allenthalben gleichmässig gefärbt, so dass nirgends ältere und jüngere Partien unterschieden werden können.

Soweit der Augapfel von der Geschwulst freigelassen ist, sind alle Teile desselben vollkommen oder fast vollkommen normal. Selbst Iris, Ciliarkörper, Ligamentum pectinatum zeigen in den geschwulstfreien Partien normales Verhalten. Das Geschwulstgewebe grenzt sich scharf gegen das Corpus ciliare, die Iris und die Linse ab.

Die Geschwulst wächst aus dem Kammerwinkel heraus. Manchmal scheint der Tumor von der vorderen Schicht der Iriswurzel auszugehen, oder er scheint vor dem Ciliarmuskel von einer Gefässwand, auf einigen Schnitten auch von mehreren Gefässen am Circul. art. irid. maj. auszugehen; denn hier wuchert die Geschwulst diffus um die Gefässe herum. Sicher ist ein Ausgang von den Gefässwänden nicht nachzuweisen, da nirgends eine Proliferation der Adventitiazellen zu sehen ist. Es findet sich auch kein Bild, wo nur wenige Geschwulstelemente vorhanden und diese gerade um die Gefässe herumgelagert wären.

Zwischen Tumor und Corpus ciliare finden sich keine normalen Teile der Iris mehr. Der Tumor kann also nicht von einem mehr pupillarwärts gelegenen Iristeil, sondern nur von den peripherstenTeilen der Iriswurzel und vom Ligamentum pectinatum ausgehen. Er

wuchert dann zuerst gegen die Hornhauthinterfläche und dieser entlang, jedoch nur eine kleine Strecke weit, prallt dann gleichsam von ihr ab, wendet sich durch die freie Vorderkammer gegen die Iriswurzel zu und wächst hier im Endothel der vorderen Irisfläche entlang. Genauer gesagt: In Schnitten, in denen der Tumor erst den periphersten Teil der Hornhauthinterfläche berührt und mit seiner oberen Grenze etwa der Corneoscleralgrenze entspricht, ist zwischen dem Tumor und der vorderen Irisfläche noch ein Zwischenraum erhalten, der etwa der Grösse des gegenüberliegenden Kammerwinkels entspricht. Dieses scheinbare Erhaltensein des Kammerwinkels kommt dadurch zustande, dass der Kammerwinkel selbst, bezw. das Flechtwerk des Ligam. pect. bis zur vorderen Grenze der Ciliarmuskulatur ausgefüllt ist von einem runden, unscharf begrenzten Geschwulstherd, der nach vorne zu in den beschriebenen, der Hornhaut anliegenden, von dem erst genannten Geschwulstherd durch eine leichte Einschnürung differenzierten Geschwulstbelag der hinteren Hornhautfläche übergeht. Der Grund des so entstandenen Kammerwinkels wird also von der Geschwulst gebildet und liegt in der Höhe des Winkelscheitels, der gebildet wird durch die hintere Irisfläche und den ersten Ciliarfortsatz. Aus dem Bestehenbleiben dieses Kammerwinkels lässt sich für die Wachstumsrichtung des Tumor folgern, dass derselbe die Richtung vom Ligam pect. gegen die Hornhaut-Hinterfläche einschlägt und dass erst sekundär eine Aenderung der Wachstumsrichtung dadurch eintritt, dass die nachwachsenden Tumormassen und die der Hornhauthinterfläche anliegenden älteren Geschwulstteile in die freie Vorderkammer und gegen die vordere Irisfläche hin vordringen (vielleicht dem Gesetz der Schwere folgend).

In anderen Schnitten, wo die Geschwulst in geringerer Ausdehnung getroffen ist, beschränkt sich dieselbe auf die Gegend vor dem Ciliarmuskel bezw. auf die Gegend des Ligam. pect. Auch hier breitet sich die Geschwulst gegen die Hornhaut-Hinterfläche aus, während die Iriswurzel und das Corpus ciliare frei von Ge-

schwulst sind. Dabei fällt auf, dass der an der Hornhauthinterfläche gelegene Teil der Neubildung viel stärker pigmentiert ist, als der des Ligam pectin., und dass dort die Pigmentzellen an einzelnen Stellen die Spindelzellen vollständig verdecken. Von der Gegend des Ligam. pect. geht ein feiner Zug spindelförmiger Zellen gegen die Irisvorderfläche dem Endothel entlang, verschwindet jedoch bald, ohne die Iris selbst zu infiltrieren. In späteren Schnitten ist dieser Zug der Tumorzellen etwas dicker.

An einer grösseren Reihe von Schnitten wuchert der Tumor im Ligam. pect. zur Corneoscleralgrenze gegen den Schlemm'schen Kanal zu. Oefters lässt sich beobachten, wie das Sarkom ins Gewebe der Iriswurzel wuchert. Kleinste Sarkomherde, oft nur aus wenigen Sarkomzellen bestehend, sind in die unmittelbare Nachbarschaft der primären Geschwulst gewandert, mit welcher sie dann wieder verschmelzen. Die Iris ist in ihren oberen, vom Tumor nicht berührten Teilen vollständig intakt und in keiner Weise atrophisch oder sarkomatös entartet, das Iris-Stroma zart und sehr pigmentarm (blaue Iris), die Pupille in toto etwas nach unten verlagert, so dass der obere Pupillarrand etwa der Mitte der Vorderkammer entspricht. Letzteres kommt dadurch zustande, dass die Geschwulst den unteren Teil der Iris nach hinten ausbaucht und dadurch die übrigen Teile der Iris samt Pupille nach unten zerrt. Diese Ausbauchung nach hinten geht so weit, dass der physiologisch-winkelförmige Spalt zwischen Irishinterfläche und erstem Ciliarfortsatz an einer grösseren Schnittreihe vollständig verloren gegangen ist und dass die Iris an die Ciliarfortsätze angepresst wird, an einer Stelle mit einem solchen sogar verwachsen ist. Ferner haben wir Schnitte, wo die Geschwulst ins Irisgewebe und Schnitte, wo sie in eine Irislacune hinein, oder wo sie bis zum Sphinkter ins Gewebe wuchert. An Schnitten, welche Randpartien des Tumors treffen und welche den Zusammenhang und Uebergang der Tumor-Peripherie zur Irisvorderfläche zeigen und wo die Iris wenig comprimiert

ist, wächst der Tumor auf das Irisendothel hinüber, die Spindelzellen sitzen der Irisvorderfläche auf, die Iris selbst jedoch bleibt dabei intakt.

In Schnitten jedoch, welche den Tumor in grösserer Ausdehnung treffen, ist das Irisgewebe faserig angeordnet, gequetscht, komprimiert und atrophisch, gefässarm, oft fast gefässlos. Der Sphinkter Iridis ist teils intakt, teils zusammengedrückt, teils gänzlich verschwunden, je nach der Masse des Tumors, die auf die Iris drückt. Nirgends sieht man diffuse, sarkomatöse Degeneration der Iris. Auf einer kleinen Strecke ist die Iris im Bereich der Geschwulst f a s t vollständig verschwunden, oder es ist nur die Iriswurzel bis auf das Pigmentblatt verschwunden, das Gewebe des pupillaren Iristeils aber komprimiert, bindegewebig verdickt, längs gestreift und sehr kernreich. Aber auch hier grenzt sich die Iris vom Tumor noch ziemlich scharf ab. Die v o r d e r e I r i s g r e n z e ist erhalten in allen den Schnitten, wo überhaupt noch Irisstroma als komprimierter, dünner Streifen zu erkennen ist.

Die Bruch'sche Membran ist ebenfalls fast durchwegs noch zu erkennen, bis auf die wenigen Schnitte, wo der Tumor im grössten Durchmesser getroffen ist und wo dann auch das Pigmentblatt der Iris an der Iriswurzel blasig abgehoben ist. Im übrigen ist der Pigmentsaum der Irishinterfläche überall erhalten (keine Iridodialyse) und durch das mehr oder weniger zusammengedrückte Irisvorderblatt vom Tumor getrennt. Es lässt sich überall eine Grenze ziehen zwischen Pigmentblatt der Iris und der Geschwulst. Nur an einer einzigen Stelle ist die Sachlage anders. Wo nämlich der mit dem Pigmentblatt der Iris verwachsene erste Ciliarfortsatz zentral aufhört, bis zu der Stelle, welcher der Mitte zwischen Ciliarfortsatz und Linsenrand entspricht, ist auch das hintere Pigmentblatt der Iris derart atrophiert, dass man an einzelnen Stellen nur noch einzelne Lagen der charakteristischen Ulvealzellen, an einer Stelle fast gar keine Pigmentzellen mehr sieht. Das Pigmentepithel bleibt aber bei der Wucherung der Geschwulst passiv. Es ist nirgends

gewuchert und wird einfach verdrängt und nach hinten ausgebaucht, ohne selbst an der Geschwulstbildung teilzunehmen.

Gegen das Corpus ciliare grenzt sich die Geschwulst scharf ab. Dasselbe ist weder komprimiert und atrophisch, noch ödematös. Der Tumor überschreitet die vordere Grenze der Ciliarmuskulatur nicht (Gegend des Canalis Schlemmii) und greift auch nicht auf die Ciliarfortsätze über. Letztere haben stellenweise das Pigmentepithel verloren. Die der Geschwulst zunächst gelegenen Venen sind nicht ergriffen. Auch der Circul. arter. irid. maj. ist intakt und von normalem Kaliber. Die Gegend vor demselben jedoch ist mit Pigment infiltriert. Die Gefässe des Corpus ciliare haben bessere Wandungen als jene der Geschwulst. Ein direkter Uebergang von Geschwulstgefässen in solche des Corpusciliare lässt sich nicht nachweisen.

Leukocyten-Einwanderung in der Umgebung der Geschwulst wurde nicht beobachtet. Wenn auch der Tumor das Pigmentblatt der Iris an den vorderen Rand einiger Ciliarfortsätze anpresst und mit ihnen teilweise verschmelzen lässt, so ist doch sicher kein Ciliarfortsatz in der Geschwulst untergegangen.

Soweit die Geschwulstmasse den Kammerwinkel erfüllt, ist das Ligam. pectin. verschwunden, denn es müsste vor dem Circul. arter. irid. maj. liegen. Bis an letzteren heran reicht aber die Geschwulst. An Stelle des Ligam. pectin. liegt viel Pigment, jedoch noch keine Spindelzellen.

Die Geschwulst reicht hart bis an den Canalis Schlemm. heran und komprimiert denselben. In einigen Schnitten ist er gänzlich umwuchert. Auf diese Weise erklärt sich die mikroskopisch beobachtete Stauung in den ciliaren und retrociliaren Gefässen, die ihr Blut zum Teil in den Canal. Schlemm. abführen. Diese Stauung ist selten (4). Im geschwulstfreien Gebiet ist der Canal. Schlemm. leer, führt kein Blut, was ein Zeichen von Iridocyclitis wäre (4) und wofür auch andere Anzeichen, wie Hyperaemie der Iris und des Ciliarkörpers, fehlen. Nur der stellenweise Mangel des

Pigmentblattes der Ciliarfortsätze könnte in diesem Sinne gedeutet werden. Im Ligam. pectin. finden sich keine Vacuolen mit Oedemflüssigkeit, wie sie bei Drucksteigerung im Auge vorkommen. Es findet sich auch keine Anlötung der Irisperipherie an das vordere Ende der Sclera (wie bei Glaukom) durch Vorwärtsrücken der Iris. Der Kammerwinkel ist als runde Bucht überall erhalten.

Im übrigen Uvealtractus wurde nichts von Belang entdeckt. Auf mehreren Schnitten jedoch fanden sich zahlreiche Drusen der Glaslamelle der Aderhaut im vorderen Teile des Bulbus. Keine chorioiditischen Infiltrations- oder Entzündungsherde, keine Sprossung spindelförmiger Elemente, keine Sarkommetastasen, keine veränderten Gefässwände, keine Geschwulstzellen oder Pigmentkörner in den Gefässen.

Was die Netzhaut betrifft, so war mässige Stauung der Retinalgefässe schon makroskopisch wahrzunehmen und wird mikroskopisch bestätigt. Netzhautabhebung hat nicht bestanden. Es wäre dies auch ein äusserst seltenes Vorkommnis bei Iris- und Ciliarkörpersarkomen. Dagegen findet sich cystoide Entartung der Netzhaut, d. h. es bestehen annähernd viereckige Hohlräume zwischen der inneren und äusseren Körnerschicht, welche durch bindegewebliche, gitterartig angeordnete Verbindungsbalken begrenzt werden. Diese Veränderungen hören am Orbiculus ciliaris jäh auf. Auf der Seite des Tumor sind sie stärker nach Zahl und Ausdehnung. Am stärksten ausgeprägt sind sie in den Schnitten, wo der Tumor in grossem Durchmesser getroffen ist. Wo jedoch die Geschwulst noch keine grösseren Dimensionen angenommen hat, beschränken sich die blasigen Netzhautveränderungen auf kleine circumscripte Stellen am Orbiculus. Die Stäbchen- und Zapfenschicht ist normal. Die Macula lutea bietet keine Besonderheiten, die Papillen-Excavation ist normal weit und tief (0,8 mm). Am Sehnervenstumpf sind Nervenbündel und bindegewebliche Septen ohne atrophische und melanotische Veränderungen.

Die Cornea ist von der Geschwulst vollständig

intakt gelassen mit Ausnahme der Stelle, wo die Geschwulst an die Hornhauthinterfläche angepresst ist. So innig sie sich auch anschmiegt, dringt sie doch nicht in das Hornhautgewebe ein. Nur fehlt hier die Descemet'sche Membran samt ihrem Endothel gänzlich. Die vorderen Hornhautlamellen sind nicht ödematös aufgelockert, es besteht keine Vascularisation oder kleinzellige Infiltration. Durchtrittsstellen feinster Nervenfasern sind nur vereinzelt und undeutlich zu sehen. Wo die Hornhaut vom Tumor nicht berührt wird, ist ihrer Hinterfläche eine durchsichtige, zarte, fibrinöse Substanz aufgelagert, ohne jede Beimischung von Zellen. Es handelt sich wahrscheinlich um ein postmortales Transsudat.

Die Sclera ist ohne jede Veränderung auch an der Stelle, die dem Sitze der intraoculären Geschwulst am nächsten liegt, am Limbus, woselbst wohl auch ein späterer Durchbruch der Geschwulst ins Freie zu erwarten gewesen wäre.

Die Linse ist in Schnitten, wo der Tumor in grossem Durchmesser getroffen ist und am tiefsten sich in die Linse eindrückt, an ihrem unteren Ende zugespitzt und komprimiert, im ganzen mechanisch etwas nach hinten oben verdrängt und um ihre horizontale Axe gedreht, so dass der untere Rand der Linse wie auch die angrenzenden Ciliarfortsätze und die Zonula Zinnii nach hinten verschoben werden. Es bestehen im Pupillargebiete, wo der Tumor die Linsenvorderfläche direkt berührt, an einigen Schnitten leichte Synechien, aber keine stärkeren Verwachsungen. Die vordere Linsenkapsel zeigt auch da, wo der Tumor auf sie drückt, keine Veränderung, insbesondere keine Vermehrung der subcapsulär gelegenen Zellen. Jedoch findet sich hier vielfach bläschenförmige Entartung der Linsenfasern. Diese letztere Erscheinung findet sich aber auch im Zentrum und verschiedentlich in der Peripherie zerstreut.

Pathologisch-anatomische Diagnose: Primäres, einfaches, pigmentarmes, Melano-Sarkom des

Ligamentum pectinatum mit beginnendem Uebergreifen auf Corpus ciliare, Iris und Cornea.

Epikrise: Es dürfte von Interesse sein, einige auf die Augengeschwülste im allgemeinen und auf das Uvealsarkom speziell bezügliche historische Daten anzuführen.

Hippokrates scheint von Augengeschwülsten nur das Chalazion gekannt zu haben (29). Das Wort καρκίνωμα hat er öfters. Eine Stelle lautet: ὁ τὸ καρκίνωμα τὸ ἐν τῇ φάρυγγι καυθεὶς ὑγιὴς ἐγένετο ὑφ' ἡμέων (Hippocr. epist. VII ed. Kühn t. III pag. 699). Als Geschwulst am Auge scheint er das καρκίνωμα nicht beobachtet zu haben. Die äusserlich sichtbaren krebshaften Erkrankungen des Augapfels blieben aber den Alten nicht mehr lange unbekannt.

Aëtius (in Byzanz 6. Jahrh.) kennt den Augenkrebs, gibt aber noch keine bezügliche Operation an.

Paulus von Aegina (7. Jahrh.) hat eine ophthalmologische Bemerkung περὶ καρκινωμάτων τοῦ κερατοειδοῦς, welches Leiden unheilbar sei, aber durch Milchtrinken etc. gelindert werden könne (3).

Erst vom 17. Jahrhundert ab finden wir häufigere Mitteilungen über Excrescentia bulbi fungosa, exophthalmia fungosa, über Augenschwämme.

Anfangs des 17. Jahrhunderts wurde das zusammengesetzte Mikroskop erfunden, nachdem man vorher sich mit Lupenvergrösserung begnügen musste. Trotzdem war bis zu Beginn des 19. Jahrhunderts kein Versuch gemacht, die Geschwülste des Augapfels zu klassifizieren, die dem Auge aufsitzenden, von den intraocularen zu unterscheiden. Es fehlten Sektionsbefunde aus den Frühstadien, welche Aufschluss über den Ursprung der Geschwülste geben konnten. So kennt z. B. Fritschi 1843 (21) noch keine Beobachtung, wo eine Geschwulst primär von der Iris ausgegangen wäre. Die Neubildungen des Auges wurden erst entfernt, wenn sie durch enorme Grösse den Kranken unerträglich wurden. Vor dem Jahre 1851 kannte man nur Augengeschwülste, bei denen die extrabulbäre Propagation schon eingetreten war oder nahe bevorstand. Seit

1851 haben wir die segensreiche Erfindung des Augenspiegels und seitdem vermögen wir jene Geschwülste in ihrem anfänglichen Wachstum im Augeninnern zu entdecken. Früher war man sich über die Gut- und Bösartigkeit der Neoplasmen nicht klar, weil die Diagnose zu wenig exakt war und oft Staphylome mit Melanosen verwechselt wurden. Bei den schlechten Verkehrsverbindungen erfuhr man nichts vom weitern Schicksal der Patienten. Die medizinische Statistik beschäftigte sich wenig mit Krankheiten, gegen welche die damalige Behandlung machtlos war. Die Pigmentierung der Geschwülste, als Einteilungsgrund genommen (Laenec) schützte nicht vor Irrtümern in Bezug auf Diagnose und Prognose.

Im 18. Jahrhundert war „Augenkrebs" ein ziemlich weiter und unklar gebliebener Begriff. Müller (30) nimmt noch das klinische Verhalten der Geschwülste als Einteilungsgrund und nennt die Pigmentgeschwulst Carcinoma melanodes. Erst durch die neuen histologischen Untersuchungsmethoden, vor allem durch die hohe Vervollkommnung der Mikrotechnik (seit 1873 haben wir 1500 bis 2000fache Vergrösserung) kam man in die Lage, die Untersuchungsobjekte in ausgedehnter Weise zu verarbeiten, die Virchow'sche Geschwulstlehre fand Anwendung auf die Fremdbildungen des Auges, es wurde der histologische Bau der Geschwülste als Einteilungsgrund aufgestellt. Die Lehre vom klinischen Verlauf des Uvealsarkoms ist heutzutage so ziemlich abgeschlossen. Die zukünftigen kasuistischen Mitteilungen werden ihren Schwerpunkt nicht mehr in der Schilderung der Krankheitssymptome haben, sondern in Berichten über die Vorgeschichte und Ursache der Erkrankung und über das fernere Schicksal der Operierten, über Aetiologie und Prognose.

Geschwülste des Auges sind eine seltene Erkrankung. Das Sarkom ist die im Auge am häufigsten vorkommende Neubildung, häufiger als Carcinome und tuberculöse Granulome. Nach einer Statistik über 137,545 Patienten litten nach Fuchs nur 91 = 0,066%

verschiedener Augenheilanstalten an Sarkom des Uvealtractus. Vossius findet 0,037%, Hirschberg 0,05% aller Hilfe suchenden Augenkranken von Aderhautsarkom getroffen.

Unter den Sarkomen des Uvealtractus sind die seltensten die der Regenbogenhaut. Die bis zum Jahre 1882 veröffentlichten derartigen Fälle finden sich bei Fuchs (4), die von 1882—1892 veröffentlichten stellt Oemisch (8) zusammen. Ewetzky (6) kennt 1898 im ganzen 61 veröffentlichte Fälle von Irissarkom.

Die Ciliarkörpersarkome, welche bis 1892 veröffentlicht sind, finden sich bei Groenauw (9). Fuchs (4) berechnet unter 259 Fällen 6% Irissarkome, 9% Ciliarkörpersarkome und 85% Aderhautsarkome. Eine Zusammenstellung aus der Klinik von Gräfe aus den Jahren 1869—1885 ergibt 87% Corioidalsarkome (25).

Vom Ligamentum pectinatum iridis ausgehende Sarkome finden sich bei Fuchs unter 259 Fällen nur 2. Fall I von seinen eigenen 22 Fällen soll ebenfalls vom Ligam. pectin. ausgehen. Kerschbaumer (10) hat keinen ähnlichen Fall. Soelberg Wells (11) berichtet über ein Melanosarkom, das von den vordersten Teilen des Corpus ciliare ausging und in die Vorderkammer wuchs. So sehr einerseits die Zahl der Berichte über klinische Erscheinungen und Sektionen von sarkomatösen Augen angewachsen ist, so selten sind andererseits Sarkome des Ligam. pectin. und der Iriswurzel, die in die Vorderkammer wuchern, beobachtet und in ihren klinischen und histologischen Details beschrieben und veröffentlicht.

Was in unserem Fall die Aetiologie betrifft, so liess sich für keine der zur Zeit bestehenden Theorien ein Anhaltspunkt finden; kein Trauma, keinerlei Reizung des Auges, keine frühere Entzündung. Am ehesten käme noch die Entwicklung aus einem naevus pigm. der peripherstenIriswurzel in Betracht, deren das kranke Auge noch einige aufzuweisen hatte. Am übrigen Körper finden sich keine Pigmentanomalien. Selbst wenn ein längst vergessenes Trauma stattgefun-

den hätte, so würden wir dasselbe nach dem heutigen Stand der Erfahrungen nicht mehr als eigentliche Ursache bezeichnen, sondern lediglich als einen Anstoss zur Geschwulstbildung auf bereits vorhandener Grundlage und Disposition. In diesem Sinne wird auch in Unfallsangelegenheiten begutachtet. Die Litteratur weist auch einzelne Fälle auf, wo ein Sarcom entstand aus einem Naevus vasculosus iridis (34). — Es ist schade, dass unser Tumor so spät zur Operation kam, denn die Mitteilungen über die ersten Anfänge solcher Geschwülste bezüglich der Zelleinzelheiten und über die „Geschwulstinfection" sind noch selten. — Schon 1868 sagt Knapp, dass man bei Untersuchungen über unser Thema das Hauptgewicht darauf legen müsse, die ersten Keime der Geschwulstbildung aufzuspüren. Noch nicht allzulange ist die Frage beantwortet, ob die Geschwülste, die wir bösartig nennen, ein gutartiges Anfangsstadium haben, d. h., ob sie in ihrem Beginnen locale Uebel sind, welche den Gesamtorganismus später inficieren, oder ob die ersten Keime schon Wirkungen einer im Körper vorhandenen Geschwulst-Dyskrasie sind. Erst seitdem man sich für ersteres entschieden, sucht man durch frühzeitige Operation Heilung zu erzielen. Meist werden Individuen betroffen, die im übrigen gesund sind, und ein Zusammenhang mit anderen Krankheiten wurde nur selten vermutet, z. B. wurde die Grippen- und Masernepidemie 1833 in Zusammenhang gebracht mit mehreren damals von Dr. Praël (27) beobachteten Augensarkomen. Betreffs der Theorie vom parasitären Ursprung der Geschwülste ist zu bemerken, dass Fritschi (21) das Suchen nach parasitischen Krankheitserregern noch für eine unnötige Spielerei hält, während jetzt mehrfache ächte Parasiten beschrieben sind, deren ätiologischer Zusammenhang mit der Entwicklung und dem Wachstum der Sarkome vermutet wird. Impfversuche mit Sarkom fielen teils positiv (Eiselt 1861, Pawlowsky 1892, Jürgens 1896), teils negativ aus (Virchow, Lebert). Fuchs schreibt das Fehlschlagen der Impfversuche dem Mangel an individueller Disposition zu. Was die Here-

dität des Sarkoms anlangt, so ist wohl bis zur Stunde kein sicherer Fall beobachtet worden, bei dem die Geschwulst durch Vererbung entstanden ist.

Die Uvealsarkome entwickeln sich fast ausnahmlos in den unteren abwärtigen Partien; so auch in unserem Falle. Oemisch (8) hält keinen Irisquadranten für besonders prädisponierend, der von ihm selbst beschriebene Tumor sitzt unten. In seinen anderen aufgeführten Fällen wurde jeder Irisquadrant gleich oft betroffen.

Das Haupterkrankungsalter für Augensarkome fällt zwischen 30 und 60 Jahre. Das jüngste Individuum war aber 2 Jahre alt(4) ;ein Kind $7^1/_2$ Jahre (15); ein Fall 62 Jahre alt (16); der älteste sogar 78 Jahr (17). Für leukotische oder wenig pigmentierte Sarkome, die gewöhnlich im vorderen Uvealabschnitt sitzen, ist das gewöhnliche Alter unter 30 Jahren. Die pigmentierten Sarkome gehören dem vorgeschrittenen Alter (40—61 Jahre) an (4). Ammon (22) erwähnt einen Fall von angeborener Augenmelanose.

Nach Oehmisch (8) soll das weibliche Geschlecht mehr zu dieser Erkrankung disponiert sein als das männliche; Verhältnis 13:5. Fuchs hingegen (4) findet umgekehrt das männliche Geschlecht häufiger betroffen und sagt, dass das männliche Geschlecht in allen Krankenhaustatistiken überwiege, weil der Mann als Ernährer der Familie eher den Arzt aufsucht. Auch Vossius (2) findet Männer häufiger betroffen als Frauen. Aëtius (28) beobachtet die „harte Geschwulst" an und im Auge besonders häufig bei Frauen. Fritschi (1843) findet Männer fast um das doppelte häufiger betroffen als Frauen (91 : 54) und sucht den Grund darin, dass die höheren Sinne beim Manne stärker funktionieren, daher auch leichter alteriert werden und dass das Gehirn mit seinen nach aussen stehenden Trabanten beim Manne viel intensiver, rascher und stürmischer sich entwickle (21).

Die beobachteten Zahlenunterschiede in Bezug auf das Geschlecht hält Freudenberg (18) für zufällige.

Ebenso verhält es sich mit Berufsunterschieden.

Nach Fritschi waren nämlich noch die arbeitenden Klassen häufiger betroffen.

Unser Fall ist ein kleinzelliges Spindelzellensarkom. Dies ist bei Irissarkomen die am häufigsten beobachtete Textur; Pigment- und Gefässgehalt waren aber sehr schwankend bei den verschiedenen Beobachtern. Dass statt der Gefässe nur Blut führende Hohlräume vorhanden sind, wie in unserem Falle, ist ein seltenes Vorkommnis. Lymphgefässe sind, wie überhaupt in Sarkomen, so auch im unseren nicht gesehen worden.

Die ungefärbten Sarkome des Ulvealtractus sind viel seltener, als die melanotischen. Es gibt alle Uebergänge vom ganz weissen bis zum tief schwarzen Sarkom (4). Die pigmentierten Formen verhalten sich zu den unpigmentierten wie 229:30. Es fanden sich in unserem Falle keine Anhaltspunkte über die Herkunft des Pigments, ob es hämatogenen Ursprungs, ob autochthonen sei. Keine Uebergänge von gelb zu rot und schwarz; für hämatogene Pigmentierung spricht nur die stellenweise Anordnung längs der Gefässe und Hohlräume. Die wandungslosen Blut führenden Gewebsspalten bieten Gelegenheit zur unmittelbaren Communikation der Blutzellen mit den Geschwulstelementen. Für atochthone Pigmentierung spricht die durchaus gleichmässige Verteilung des Pigments. F. Schick (31) stellt die bisherigen Ansichten über die Entstehung des Pigments zusammen und kommt durch seine eigenen mikroskopischen Untersuchungen zu dem Schlusse: „Jedes primäre Leukosarkom (d. h. jedes Sarkom, das von pigmentlosem Gewebe ausgeht) kann in späterem Verlaufe jeder Zeit Pigment zugeführt erhalten, indem der sarkomatöse Prozess auf die pigmentierten Lagen übergreift, hier Gefässe arrodiert und eine Abschwemmung von Chromatophoren in die leukosarkomatösen Bezirke hervorruft.“ Andererseits gibt es auch Leukosarkome mitten in pigmentiertem Gewebe. Unser zwar nur schwach pigmentiertes Melanosarkom geht aus pigmentlosen Schichten hervor und grenzt sich gegen die pigmentierten Schichten der Uvea mehr oder weni-

ger scharf ab. Je schwächer pigmentiert ein Sarkom ist, ein um so selteneres Vorkommnis stellt es dar. Die Leukosarkom werden durchweg als die selteneren bezeichnet.

Die klinische Diagnose war geneigt, ein Leukosarkom zu vermuten. Die mikroskopische Untersuchung ergibt aber ein, wenn auch nur sehr schwach pigmentiertes Melanosarkom, da Fuchs an den Begriff des Leukosarkoms die Anforderung stellt, dass keine pathologische Vermehrung der Pigment führenden Zellen vorhanden sei und höchstens solche Pigmentzellen in die Geschwulstmasse eingebettet sein dürfen, die man mit Bestimmtheit als Reste der physiologisch pigmentierten Zellen des Uveal tractus erkennen kann.

Was den klinischen Verlauf anlangt, so befindet sich unser Fall noch im ersten Stadium der Entwicklung, im Stadium des reizlosen Verlaufes (nach Fuchs). Es fehlen alle konsekutiven Erkrankungen. Die Hornhaut normal, ebenso Iris und Corpus ciliare, alle Zeichen von Drucksteigerung fehlen, was sich zum grossen Teil daraus erklärt, dass die Vortexvenen vollkommen frei waren und nicht gedrückt wurden. Der Kammerwinkel ist nicht verengt, wie bei Glaukom.

Zur Entwicklungsdauer des Sarkoms lässt sich bemerken, dass unsere Patientin dasselbe seit fünf Monaten bemerkt hat. Es dürfte wohl schon länger bestanden haben, da die Spindelzellensarkome, hart und gefässarm wie sie sind, am langsamsten von allen Sarkomen wachsen. Doch nimmt die Schnelligkeit des Wachstums erfahrungsgemäss später bedeutend zu, besonders nach einem eventuellen Durchbruch; von Graefe beobachtete einen Fall von zwölfjähriger Entwicklungsdauer, Lebers einen von 17 Jahren. Unter klinischer Beobachtung in der Augenklinik von Fuchs wuchs ein Ciliarsarkom fast symptomlos mindestens $4^1/_2$ Jahre hindurch und wurde dann eben erst in der Pupille sichtbar. S. = $^6/_{18}$. Auch unser Fall machte keine subjektiven Symptome. Bei sehr langsamem Wachstum solcher Tumoren können glaukomatöse An-

fälle ganz fehlen, sie können in langen Zwischenräumen als geringe Sehstörung auftreten, ohne Schmerzen vorübergehen und unbeachtet bleiben, falls nicht Blutungen in die Vorderkammer allarmieren. Es wird durch unsern Fall bestätigt, dass es bei Spindelzellensarkom relativ spät zu Glaukom kommt. Im Mikroskop bietet sich noch kein Anhaltspunkt für letzteres und doch ist die Geschwulst schon so gross, dass sie die halbe Vorderkammer ausfüllt. Es ist sehr merkwürdig, dass Drucksteigerung und Gesichtsfeldseinengung noch nicht aufgetreten waren, und wir sehen wieder, wie spät erst Irissarkome oft bemerkt werden können. Unsere Patientin wurde von Angehörigen aufmerksam gemacht; sie selbst hätte das Unheil noch nicht geahnt. Die Ausbauchung der Iris nach hinten und die allerdings geringe Verwachsung mit der Linse hat keine entzündliche Reizung gemacht. Einen grellen Gegensatz zu dieser Beobachtung bildet der Fall von Derby (35), wo es sich um ein klinisch nicht nachweisbares Ciliarkörpersarkom handelt. Der Fall war als akutes Säcundärglaukom nach Ulcus serpens diagnosticiert. Dass kein Glaukom vorhanden war, konnte man klinisch schon vermuten, da beide Pupillen gleich und normal weit waren und gleich prompt reagierten. Als Komplikation des Sarkoms könnte man in unserem Fall höchstens die Cataracta incipiens anzusprechen geneigt sein, wenn nicht auch das andere Auge die nämliche Alterserscheinung darböte. Fuchs kennt nur einen Fall von Cataract infolge von Sarkom. Meist tritt diese komplizierende Erkrankung erst im zweiten Stadium ein als Folge der Drucksteigerung und der Netzhautabhebung. Hieher gehören noch die Fälle von Schreiber (32) und Zellweger (17). Die Fälle von Zellweger und Fuchs betreffen Iris-Sarkome im ersten Stadium. Die vorne beschriebene Linsenveränderung in unserem Falle, wo die Geschwulst eine Impression auf der Linse hervorruft, so dass letztere unten zugespitzt ist, entspricht der Schilderung von Fuchs, der den Vorgang mit dem beim Knochen vergleicht: die Linse schafft durch Resorption ihrer Substanz Platz für den Tumor, wobei sie nach den

anderen Seiten ihre Gestalt behalten und durchsichtig bleiben kann (4). Unsere Linse gleicht genau der bei Fuchs, Tafel VI, Fig. 39c abgebildeten.

Was den Ausgangspunkt der Geschwulst betrifft, so lässt sich mit Sicherheit nachweisen, dass sie nicht vom Corpus ciliare ausgeht. Sie grenzt sich klar ab gegen den Müller'schen Ringmuskel und gegen die weiter gegen den Schlemm'schen Kanal zu gelegene Muskulatur. Das Corpus ciliare ist fast ganz intakt. Ein aus dem Kammerwinkel wachsendes Ciliarkörpersarkom könnte Reste von Irisgewebe, das mit ihm verwachsen ist, vor sich herschieben und es könnte Muskelfasern (vom Gewebe seiner Matrix) enthalten, oder es könnte auch eine Aehnlichkeit einzelner Geschwulstzellen mit solchen von Nachbargebilden bestehen, was jedoch alles nicht der Fall ist. Angesichts der Grösse der Geschwulst bei kaum verändertem Corp. ciliar. kann man in letzterem wohl kaum den Ausgangspunkt suchen. Ausserdem gehen die meisten Beobachtungen dahin, dass Ciliarsarkome zumeist vom hintersten Teil des Corp. cil. ausgehen und in die Hinterkammer wuchern, als dem Orte des geringeren Widerstandes. Unser Tumor geht in die Vorderkammer, wie es Irissarkomen zukommt. In der Iris kann der primäre Ausgangspunkt jedoch ebenfalls nicht gesucht werden, da sämtliche Irisveränderungen sekundärer Natur sind. Die Iris ist nicht etwa diffus sarkomatös entartet, wie dies bei Iris- und Ciliarsarkomen zumeist der Fall ist; sie ist vielmehr durch Druck atrophisch. Das hintere Pigmentblatt der Iris ist fast vollständig erhalten, was sich alles durch die eigenartige Wachstumrichtung unserer Geschwulst erklärt. Die Geschwulst gehört dem Ligamentum pectinatum iridis an. Manchmal scheint es auch, als ob man einen Ausgang von den Adventitiazellen der dort gelegenen Gefässe annehmen dürfe. Der Ausgang von den Gefässwänden ist auch nach allen bisherigen Beobachtungen der häufigste Ausgang. Unser Sarkom des Ligam. pectin. verhält sich betreffs Verlauf und Wachstumsrichtung wie ein Irissarkom, das

gewöhnlich von der vorderen Irisfläche ausgeht, dann bis zur Hornhauthinterfläche wächst, sich daran abplattet und andererseits die Iris nach rückwärts drängt. Dabei ist ganz gewöhnlich das hintere Irisblatt erhalten, der Sphinkter komprimiert. Die circumscripte, kugelförmige Form des Sarkoms entspricht den häufigsten Beobachtungen, die diffuse Form ist nur selten beschrieben (4).

Die klin. Diagnose konnte nur eine Wahrscheinlichkeitsdiagnose sein in Bezug auf genauen Ausgangspunkt, Grad der Pigmentierung und Texturverhältnis der Geschwulst. Die Diagnose „Irisgeschwulst" ist nur in einem sehr frühen Stadium in vivo sicher zu stellen, wo man noch sehen kann, wie Irisfasern in die Geschwulst übergehen oder über sie hinwegziehen. In Bezug auf Bösartigkeit der Geschwulst aber muss die klin. Differenzialdiagnose völlig klar sein, weil auf ihr die Therapie basieren soll. Eine benigne Geschwulst ist heutzutage wohl sichergestellt vor einem etwaigen furor operativus, denn es gibt meist schon das Aussehen und die positive Erfahrung eine sichere Handhabe bei der Diagnosenstellung. In unserem Fall zeigte die gelbe Färbung, das Wachstum im Zusammenhalt mit dem Fehlen entzündl. Reizung, ferner das Alter der Patientin die Malignität der Geschwulst an.

Die häufigste Geschwulstform im Auge ist das Sarkom. An dieses wird man daher zuerst denken. Etwaiges Schwanken der Diagnose zwischen Gumma und Sarkom müsste durch eine Inunctionskur geklärt werden. Ausserdem macht ein Gumma von Anfang an iritische Reizung. Dasselbe thut auch das tbc. Granulom. Dieses ist ausserdem gefässarm, zerfällt stellenweise, wächst nicht unbeschränkt, schrumpft und führt zu Phthisis bulbi. Es gleicht in der Farbe dem Leukosarkom; es macht hintere Synechien, die durch Atropin sichtbar werden. Dazu kommt die hereditäre Belastung. Ferner sind pigmentierte Sarkome und Melanome einander ausserordentlich ähnlich. Diese gutartigen Hyperplasien, die den Pigmentwarzen der Haut ähnlich sind, bleiben stationär und können durch Anamnese und Wachstumsbeobachtung von Sarkomen unterschieden

werden. Jeder Zweifel könnte schliesslich behoben werden durch Abwarten des Glaukomeintritts, oder durch Keratotomie und Probeexcision, um Material für mikrosk. Untersuchung zu gewinnen. Die klinische Diagnose lautete, primäres Sarkom, weil ein Fall von secundär. Sarkom im Auge bis jetzt noch nicht bekannt geworden ist. Das Auftreten multipler, disseminierter Knötchen in der Aderhaut bei primärem, circumscriptem Aderhautsarkom, was in diesem Sinne gedeutet werden könnte, ist ein äusserst seltenes Ereignis.

Ob der Ausgangspunkt in der Iris oder im Corpus ciliare zu suchen sei, konnte klinisch nicht festgestellt werden, da Ciliar-Sarkome zuweilen bis an die Iris, oder selbst bis in die Iris sich ausbreiten und dann ganz dieselben Erscheinungen hervorrufen, wie solche Tumoren, die ursprünglich von der Iris ausgegangen sind. Gegen den Ausgang von der Iris sprach der Umstand, dass die Pupille so gross war, wie die im andern Auge, gut reagierte, keine Atrophie in den tumorfreien Bezirken und keine Reizsymptome zeigte und dass keine Schmerzen bestanden. Bei einem Ciliarkörper-Sarkom wäre Mydriasis paralytica durch Druck des intraocularen Tumors zu erwarten gewesen. Man hätte also per exclusionen an einen Ausgang vom Lig. pect. denken können.

Dass die Aderhaut noch frei war, liess sich, wenn auch der getrübten Medien wegen nur notdürftig, mit dem Augenspiegel feststellen. Bei Aderhaut-Erkrankung wird ausserdem über Skotome geklagt und frühzeitige Sehstörungen, besonders wenn die Macul. lut. mitergriffen ist.

Was die Therapie des Augensarkoms anlangt, so müssen wir, wie bei allen krebsartigen Geschwülsten, noch immer die traurige Thatsache zugeben, dass uns gegen diese Geissel der Menschheit kein ideales Heilmittel zu Gebote steht. Noch immer hängt der Heilerfolg von der möglichst frühzeitigen und vollständigen Ausrottung der Geschwulst ab, was keinesfalls eine ideale Behandlung genannt werden kann. Jedoch verzeichnet die ophthalmologische Therapie in diesem

Punkte Fortschritte. Ritterich erwähnt noch 1827 einen Fall „von Markschwamm", wo bei einem 8jährigen skrophulösen Mädchen eine wachsende, gelbe Geschwulst der Iris anfänglich für einen Irisabscess gehalten wurde. Einstich durch die Hornhaut in den vermeintlichen Abscess. Diagnose: Markschwamm. Eintritt von Atrophie der Geschwulst und des Augapfels und völlige Naturheilung. Zur selben Zeit wurden noch faustgrosse Geschwülste der Augenhöhle beobachtet und Ammon (33) berichtet deshalb, dass seine Erfahrungen über die Exstirpation des Fungus melanoides bulbi nicht günstig seien. Auch Praël (27) wundert sich, dass ein Recidiv, welches doch „nur den Umfang einer Billardkugel" erreicht habe, dennoch schon den Tod herbeigeführt habe, wahrscheinlich durch Säfteverlust und Dyskrasie. Nach Fritschi (21) ist vor Ende des zweiten Stadiums die Diagnose stets unsicher und jede Operation deshalb voreilig, wo nicht schädlich. Stets sei die Operation verwerflich, wenn beide Augen erkrankt oder schon Metastasen in den inneren Organen eingetreten seien; ebenso biete zu grosse Jugend eine Contraindication. Er operiert nur bei Leuten vorgerückten Alters, ut aliquid fecisse videatur, wie er selbst sagt. Die Operation dürfe stets nur als das ultimum refugium betrachtet werden.

Noch im Jahre 1868 empfiehlt Rheindorf in seinem Handbuch der Augenheilkunde beim primären melanotischen Krebs der Regenbogenhaut für den Anfang schmerzlindernde Einreibungen und erst in spätern Stadien die Exstirpation. Man glaubte nämlich allgemein, dass das Sarkom nur der örtliche Ausdruck einer uns im Grundprozess noch unbekannten Diskrasie des Gesamtorganismus sei, und dass deshalb mit dem Wegschneiden nichts genützt werde. Unser heutiger Standpunkt befiehlt aber, eine räumlich kleine Schädlichkeit wie den anfangs wohl lokalisierten Krebs hinwegzuräumen, der dem Gesamtorganismus sicheres Verderben droht, indem Geschwulstteilchen abbröckeln und in der Blutbahn durch den ganzen Körper verschleppt

werden. Unser Verfahren ist scheinbar grausam. Möglichst frühzeitig wird, sobald das ärztliche Urteil eine bösartige, wenn auch noch kleine Geschwulst sicher festgestellt, die Ausschälung des vielleicht noch sehtüchtigen Auges vorgenommen, nötigenfalls cum resectione nervi optici. Für den Betroffenen ist diese grausame Behandlung ein Segen, selbst wenn das verlorene Auge noch das sehtüchtigere von beiden war, denn sein Leben wird durch die Operation höchst wahrscheinlich verlängert, event. erfährt er Radikalheilung. Stirbt er hingegen trotz Operation an Metastasen, so tröstet uns der Gedanke, dass wir ihm viele Schmerzen erspart haben. Unterbleibt die Operation, so sind die Schmerzen im Stadium glaukomatosum unerträglich und der tödliche Ausgang sicher.

Man lässt sich heutzutage auch vielfach herbei, auf Erfahrung gestützt, schmerzende atrophische Augen zu entfernen, in dem Gedanken, dass sie ein Sarkom enthalten könnten, welches sich der Diagnose verbirgt.

Von jeder inneren Behandlung sieht man ab. Bis man aber zu dieser negativen Behandlung kam, ward mancher heilkräftige Trank eingenommen ohne oder mit angeblichem Erfolg: Schwefel und Bittersalz, Brechmittel und decoctum Zittmanii, und eine Unzahl anderer Mittel. Aetzungen haben die Wucherungen stets nur ungleich üppiger werden lassen. Auch Schröpfköpfe wurden ohne Erfolg angewandt (26). Betreffs Aetzungen von äusserlich zugänglichen Krebsformen an mit Arsenik in Substanz berichtet Dr. Cerny (Prag) seit einigen Jahren Erfolge.

Ein Fortschritt besteht auch in der Ausführung der Operation: ehe Bonnet (Paris) 1841 die Ausschälung des Augapfels aus der Tenon'schen Kapsel einführte, war die Exenteratio orbitae üblich. Nach Art der Fleischer schnitt man mit dem Messer den Augapfel samt den angrenzenden Weichteilen heraus.

Zu Gunsten kommt unsern Patienten auch die in unserem Jahrhundert so sehr vervollkommnete Narkose (1846), und die lokale Cocainanaesthesie.

Die Entfernung einer Iris-Geschwulst durch Iridec-

tomie oder eine teilweise Entfernung des Bulbus, Entfernung der vorderen Hälfte des Bulbus, wie sie zur Erzielung eines grösseren Stumpfes für das Kunstauge schon im 18. Jahrhundert praktiziert wurde (1), hat zwar gute Erfolge aufzuweisen (8 u. 12), kann aber wohl nur in höchst seltenen Ausnahmefällen angewendet werden, da eine im histologischen Sinne sichere Entfernung auch der kleinsten Geschwulst nur durch die Entfernung des ganzen Augapfels möglich ist. Nicht allzuselten mag aber die Versuchung und die Gefahr naheliegen, durch eine Iridectomie den günstigen Moment zu versäumen, wo durch Radikaloperation noch definitive Heilung möglich wäre. Kayser (34) citiert einen Fall von Krükon, der 1884 ein Sarkom durch Iridectomie entfernte, 1895 die Enucleation machte und 1900, also nach 16 Jahren, allgemeine Sarkomatose an dem Patienten konstatierte. Kayser verbreitet sich im Anschluss daran über die Unzulässigkeit der Iridektomie.

Vielleicht haben kommende Generationen eine schonendere Behandlung, vielleicht auch ist die Entdeckung von Krebs- und Sarkombazillen (13 u. 14) nicht mehr lange nur ein frommer Wunsch. Erst auf der gesicherten Aetiologie kann sich eine ideale rationelle Therapie aufbauen.

Der durch die Operation gesetzte kosmetische Nachteil wird durch Prothesen verringert, die schon nach 14 Tagen eingelegt werden können, wie es sich auch in unserem Falle bewährte. Es ist sogar eine, wenn auch geringe Beweglichkeit vorhanden. Die Prothese ist auch nötig zur Erhaltung der Beweglichkeit der Lider und der Funktionen der Thränenwege, sowie auch zum Schutze der Narbe. Die Prothese ist für Wohlhabende eine Frage der Kosmetik, für Arme oft eine Frage der Existenz. Der Einäugige ohne Prothese findet schwer Unterkommen und Brot.

Den verlorenen Augapfel durch Einlegung von gläsernen Augen zu ersetzen, war schon im 17. Jahrhundert durchaus gebräuchlich und schon Mitte des 18. Jahrhunderts wurden sie so täuschend gemacht,

dass einst eine Frau, als sie ihr neu eingelegtes Auge im Spiegel sah, sich wunderte, dass sie damit nicht sehen konnte (23). Die ersten Angaben und Abbildungen über einzulegende Ersatzaugen finden wir in Ambroise Paré's chirurgischen Werken 1582. Die alten Griechen und Römer scheinen Aehnliches nicht gekannt zu haben. Ihren Statuen setzten sie Augen ein von farbigen Steinen oder Bronze, nicht aber von Glas. Die Einlageaugen wurden im Laufe der Zeit der Reihe nach aus Gold, Silber, Kupfer, mit und ohne Schmelzwerk-Ueberzug, Porzellan und endlich aus Glas und Email gefertigt. Anfangs des 19. Jahrhunderts fing man an, Iris und vordere Augenkammer zu bilden und die Täuschung wird eine vollendete, wenn dazu noch durch einen guten Stumpf fast volle Beweglichkeit vorhanden ist.

Die Prognose betreffend, ist das Sarkom des Auges eine günstigere Erkrankung als das Sarkom an inneren Organen, denn nirgends machen sich materielle Störungen so rasch bemerkbar durch gestörte Funktion, als gerade im Auge. Die frühzeitige Diagnose aber ist die Grundlage für rechtzeitige Hilfe. Ausserdem bleiben die Neubildungen lange auf den Augapfel beschränkt, dessen dichte, indolente Faserkapsel die Geschwulst lange und wirksam von den weichen Nachbargebilden abschliesst. Augen-Sarkome führen deshalb nie so rasch zum Tode wie Gliosarkome des Gehirns und Mediastinal-Sarkome, welche durch Druck auf die Nachbarschaft rasch verhängnisvoll werden. Aber trotzdem ist auch das Sarkom des Uvealtractus eine der bösartigsten Erkrankungen, welche sehr häufig mit dem Tode endigt, selbst wenn frühzeitig enucleirt wird. Die Keime zu Recidiven in der Orbita oder zu Metastasen waren eben schon noch früher ausgestreut (4). Ciliarkörper- und Iris-Sarkome kommen meist frühzeitig zur Operation, besonders wenn sie in die Vorderkammer wachsen. Sarkome des hinteren Augenabschnittes führen oft erst durch Sehstörungen und Glaukom zum Arzt. Aber auch in diesem Stadium kann die Diagnose mit dem Augenspiegel oft noch schwer genug werden. Besonders gefährlich sind, bezüglich Meta-

stasenbildung, die Ciliarkörpersarkome, weil sie nach verschiedenen Beobachtungen schon frühzeitig metastatische Knoten auf der Scleral-Oberfläche erzeugen, wenn es auch meist Spindelzellensarkome sind und als solche langsam und ruhig wachsen. Wird ein Augen-Sarkom nicht operiert, so ist die Prognose absolut ungünstig. Die unaufhaltsam wachsende Geschwulst durchbricht den Augapfel nach hinten oder nach vorne, der Augapfel wird rasch umwuchert und die Geschwulst wächst zur Lidspalte heraus. Fritschi (21) führt eine grössere Zahl von Fällen an, wo man einen fungus melanoticus, eine Naturheilung, eingehen sah durch atrophia bulbi, sieht sich aber dann zu dem Ausspruch genötigt, dass, wo man Atrophie behauptet habe, man sich in der Diagnose getäuscht habe. Eine spontane Rückbildung und Naturheilung sei ausgeschlossen. — Ueber diese Kenntnis sind wir auch heute noch nicht hinausgekommen. — Nicht operierte Fälle kennt Fuchs nur 3 aus älterer Zeit. Davon führte der am längsten beobachtete nach $5^1/_2$ Jahren zum Tode.

Bei jungen Leuten soll die Prognose etwas günstiger sein als bei älteren. Schon Fritschi (21) hält die Prognose für sehr zweifelhaft, ob nun früh oder spät operiert werde. Heute wissen wir, dass eine möglichst frühzeitige Operation sehr wahrscheinlich vor Recidiven schützt (nicht aber vor Metastasen). Dahingegen wurden von dem Chirurgen O. Weber-Heidelberg (1827—1867) zwei Fälle operiert, darnach der eine 13, der andere 20 Jahre nach der Operation gesund blieb. Dieselben gehörten dem dritten Stadium an. Damals wurden Melanosen meist nicht frühzeitiger diagnostiziert (4). Aus dem mikroskopischen Befund lassen sich für die Prognose mancherlei Schlüsse ziehen. Wenn zur Zeit der Operation die Neubildung noch auf den Augapfel beschränkt war und keine Metastasen in der Chorioidea vorhanden sind, so ist ein locales Recidiv nicht zu fürchten. Das Spindelzellen-Sarkom ist eine weniger bösartige Geschwulstform als Rundzellen-Sarkome. Sie entwickeln sich langsamer und führen seltener Recidive und Metastasen herbei.

Wird durch den Mangel an Mitosen und mehrkernigen Zellen, durch das Fehlen von regressiven Veränderungen, von Zellenzerfall und seinen Folgen: den entzündlichen Erscheinungen, ein langsames Wachstum erwiesen, was alles den Spindelzellensarkomen besonders zukommt, so verbessert dies die Prognose wesentlich. Je zahlreicher und kleinzelliger ein Sarkom ist, umso rascher wächst oder recidiviert es. Die ungefärbten oder schwach gefärbten und die gefässarmen sind weniger bösartig auch in Bezug auf Metastasenbildung. Für die melanotischen Sarkome ist die Prognose aber auch deshalb ungünstiger, weil sie meist im hinteren Augenabschnitt vorkommen und später bemerkt werden.

Bei Sarkomen des Corp. ciliare ist die Gefahr des localen Recidivs innerhalb der ersten 6 Monate am grössten. Dies dürfte wohl auch für die übrigen Uvealsarkome im allgemeinen gelten.

Später wird die Gefahr und Wahrscheinlichkeit geringer. Jedoch erwähnt Fuchs (4) einen Fall, wo das erste Recidiv nach 9 Jahren, das zweite erst nach 16 Jahren auftrat (nach Enucleation). Ewetzky berichtet von einem Recidiv nach 9 Jahren und von einem anderen nach 11 Jahren. Recidive zu verhindern steht nicht in unserer Macht. Fritschi (21) empfiehlt noch Fontanelle und Haarseil am Arm. Seine übrigen Mittel, wie Arsen, Leberthran, Schmier- und Hungerkuren könnte man auch heute noch anzuwenden versucht sein bei absolutem Mangel besserer Mittel.

Was die Metastasen betrifft, so ist selbst die frühzeitigste Operation nicht imstande, die totbringenden Lebergeschwülste mit Sicherheit zu verhüten. Fuchs (4) berichtet über vier Fälle, wo trotz frühzeitiger Operation der Tod eintrat.

Die Prognose der Irissarkome ist relativ günstig. Sie werden frühzeitig entdeckt, wachsen langsam, recidivieren selten. Die publicierten Fälle leiden aber sehr häufig unter der Schwierigkeit, Angaben über das weitere Schicksal der Operierten zu erhalten. Nur durch zahlreiche derartige Angaben würde eine exakte Prognosenstellung ermöglicht. Vielleicht bessert sich

dieser Mangel mit der Verbesserung der Verkehrswege. Bis zur Zeit stellen sich viele Kranke nicht wieder vor, sei es, dass sie Reisekosten scheuen, sei es, dass sie geheilt sind, oder dass sie an Metastasen zugrunde gegangen sind. Schriftliche Angaben sind oft unklar. Wäre z. B. die Statistik so weit gediehen, dass man sagen könnte : ein Patient, bei dem die Geschwulst erst wenige Monate besteht, bleibt sicher recidivfrei, so könnte man bei event. unsicherer Diagnose getrost noch kurze Zeit zuwarten und das Wachstum beobachten, ohne Gefahr für den Patienten.

Die Prognose ist heutzutage besser wie früher wegen der Frühdiagnose mit dem Augenspiegel. Auch die von Reuss'sche Durchleuchtung der Augenwandungen mag manchmal gute Dienste leisten zur Unterscheidung einfacher Netzhautabhebungen von melanotischen Tumoren. Heilung ist erzielt (nach verschiedenen Beobachtern) in 38—64% und darf erst angenommen werden, wenn Patient 5 Jahre frei von Recidiv und Metastasen geblieben ist. Die Prognose ist also doch nicht so ganz hoffnungslos, wenn auch ungefähr die Hälfte unserer Patienten den Metastasen unterliegt (18). Die Enucleation selbst, aseptisch vollzogen, ist, abgesehen von den Gefahren einer ev. Narkose und der Blutung, eine ziemlich ungefährliche Operation. Die Heilung der Wunde erfolgt gewöhnlich ohne Eiterung per primam intentionem.

Nach glücklichem Verlauf von 2 Jahren kann man dem Patienten schon die grösste Wahrscheinlichkeit definitiver Heilung zusagen. Nach 5 recidiv-freien Jahren darf endgültige Heilung angenommen werden. Fuchs verlangt nur 4 Jahre.

Behandlung der Metastasen schien bis in die neueste Zeit hinein unmöglich. Die moderne Chirurgie tritt ihnen jetzt operativ entgegen, und wie es scheint, nicht ohne allen Erfolg.

Was die Prognose speziell in unserem Fall betrifft, so haben wir nach dem Gesagten, Umstände, welche zu Gunsten, und Umstände, welche zu Ungunsten sprechen. Die Prognose hätte noch verbessert

werden können, wenn Patientin 5 Monate früher, als die Geschwulst zum erstenmal bemerkt wurde, den Arzt aufgesucht hätte. Ueber den Charakter der Geschwulst hätten auch damals nicht lange Zweifel bestehen können. Wer aber hätte eine bäurisch indolente Frau überreden können, sich des Knötchens wegen ein sehtüchtiges Auge herausnehmen zu lassen?

In unserm Fall sind in den beschriebenen blutführenden, grosskalibrigen Hohlräumen die Geschwulstelemente in unmittelbarem Kontakt mit dem Blute gewesen, und leicht hätten Geschwulstzellen von dem Blutstrom abgebröckelt und mit fortgerissen werden können. Es fanden sich jedoch innerhalb der Blutgefässe des harten und gefässarmen Tumors und des übrigen Auges keine Sarkomzellen. Vielleicht war die heftige Blutung nach der Operation günstig, indem sie etwaige freie Keime aus der orbita herausschwemmte.

Es bleibt mir noch die angenehme Pflicht, Herrn Professor Eversbusch für gütige Ueberlassung des Falles, sowie erteilte Ratschläge und Herrn Assistenzarzt Dr. Glauning für die freundliche Unterstützung bei der mikroskopischen Untersuchung des Augapfels, wärmstens zu danken.

Litteraturverzeichnis.

1. Hirsch, Geschichte der Ophthalmologie, Graefe-Saemisch, Handb. d. Augenheilk., 7. Band, 1877.
2. Vossius, Die wichtigsten Geschwülste des Auges. Augenärztl. Unterrichtstafeln von Prof. Magnus, Breslau 1895.
3. Hirschberg, Geschichte der Augenheilkunde im Altertum. Graefe-Saemisch, Handbuch der Augenheilk.
4. Fuchs, Das Sarkom des Uvealtractus 1882.
5. Pawel, Beitrag zur Lehre von den Chorioidealsarkomen. v. Graefe's Archiv 49/I, pag. 71.
6. Ewetzky, Weitere Studien über intraoculäre Sarkome. v. Graefe's Archiv 45/III.
7. Ewetzky, Ueber Dissemination der Sarkome des Uvealtractus. v. Graefe's Arch. 42/I.
8. Oemisch, (Diss. Halle 1892).
9. Groenouw, Ciliarkörpersarkome, Graefe's Arch. 47/II.
10. Putiata-Kerschbaumer, Das Sarkom des Auges, Wiesbaden 1900.
11. Soelberg-Wells, Melanotic sarcoma of the ciliary body, protruding into the anterior chamber. The Lancet 1870 I.
12. Kipp, Irissarkxom (Iridektomie). Archiv f. Aug. u. Ohrheilk., Bd. V. 1, 1876.
13. Jürgens, Experimentelle Untersuchungen zur Aetiologie des Sarkoms. Deutscher Chirurgenkongress 1896.
14. Pawlowsky, Ueberparasitäre Zelleinschlüsse in sarkomatösen Geweben (mit 51 Figuren). Virchow, Archiv 133/IV, pag. 464, 1893.
15. Limbourg, ein Fall von Leukosarkom der Iris, verbunden mit Iritis serosa. Archiv f. Augenheilkunde 21, 1891.
16. Stoeber, Annal d'oculist XXX. 1853.

17. Zellweger, ein Fall von Leukosarkom der Iris, Monatsblätter für Augenheilk. 26, 1888.
18. Freudenberg, Ueber das Sarkom des Uvealtractus, Graefe, Arch. 37/I.
19. Knapp, die intraocularen Geschwülste, Karlsruhe 1868.
20. v. Reuss, Durchleuchtung der Augenwandungen; Wien. kl. Wochensch., Dez. 1888 u. März 1889.
21. Fritschi, die bösartigen Schwammgeschwülste des Augapfels 1843.
22. v. Ammon, Ein Fall von fötaler Augen-Melanose. Illustr. med. Ztg., München 1852.
23. Ritterich, Das künstliche Auge, Leipzig 1852.
24. Dr. Rogmann, Sarcome perithélial de l'iris avec envahissement de corps ciliare.
25. Martin, Prognostik der Uvealsarkome, Dissert. Halle 1885.
26. 3 Fälle von Melanosis bulbi. Ammon, Monatsschr. f. Medizin I, 1838.
27. Medullarsarkom des Auges und Verknöcherung des Ciliarkörpers v. Dr. Praël, Ammon, Monatsschrift f. Medizin, I., 1838.
28. Hirschberg, Die Augenheilkunde des Aetius. Leipzig 1899.
29. Harras, Die hippokratische Augenheilk., Diss. Erlangen 1897.
30. J. Müller, Ueber den feineren Bau der Geschwülste, 1838.
31. Schieck, Graefe, Arch. XLV., 2, 1898.
32. Schreiber, Ciliarkörpertumoren mit Cataract. 6. Jahresbericht der Augenheilanstalt Magdeburg.
33. Ammon, Monatsschrift für Augenheilkunde. 1838, 1. Band.
34. Kaiser, Ueber ein primäres Irissarkom, entstanden in einem Naevus vasculosus iridis. Klin. Monatsbl. f. Augenheilk. Beilageheft zum 41. Jahrgang 1903.
35. Dr. Derby, Ein Melanosarkom des Ciliarkörpers im allerersten Beginn der Entwicklung. Klinisch. Monatsbl. für Augenheilk., Beilageheft zum 41. Jahrgang 1903.

Lebenslauf.
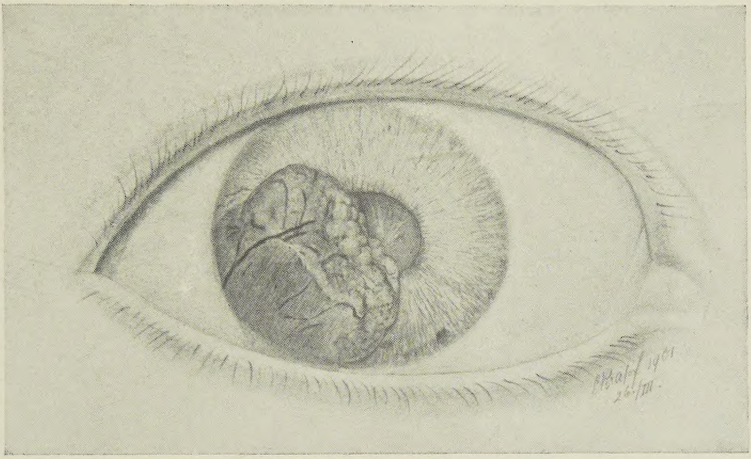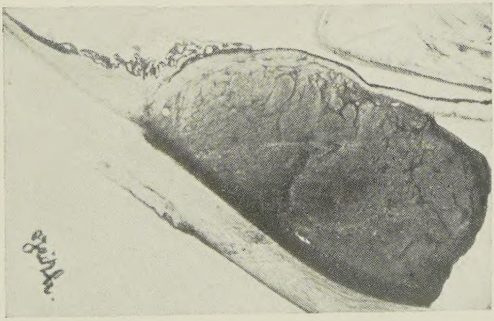
Franz Xaver Kraus wurde geboren und katholisch getauft am 4. Februar 1876 zu Buchloe in Bayern (Schwaben). Seine humanistische Vorbildung begann an der Lateinschule in Dillingen a. D. Im Juli 1897 erhielt er am Gymnasium St. Stephan in Augsburg das Reifezeugnis für die Universität, wandte sich der Medizin zu und studierte seitdem in München. Im Juli 1899 unterzog er sich dem Tentamen physicum und diente im S. S. 1900 als Einjährig-Freiwilliger das 1. Halbjahr mit der Waffe im 1. Infanterie-Regiment in München. Im Sommer 1902 machte er die ärztliche Staatsprüfung in München, war vom 1. Juli bis 30. November 1902 Volontärarzt an der von Winkel'schen Frauenklinik und trat am 1. Dezember 1902 beim 1. Feld.-Artillerie-Reg. in München als Einj.-Freiw. Arzt ein.